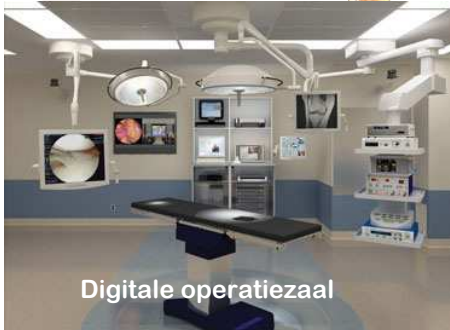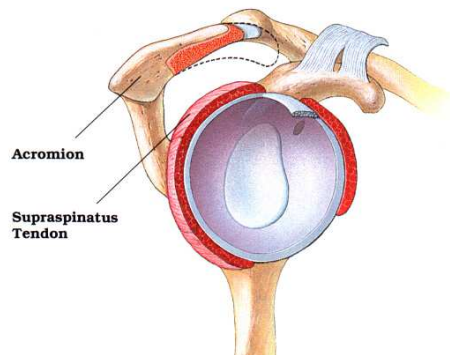


## Schouderchirurgie

Deze brochure heeft tot doel U de meest relevante informatie te verschaffen. De brochure heeft niet de intentie om volledig te zijn, het bevat algemene informatie en maakt deel uit van de informed consent.

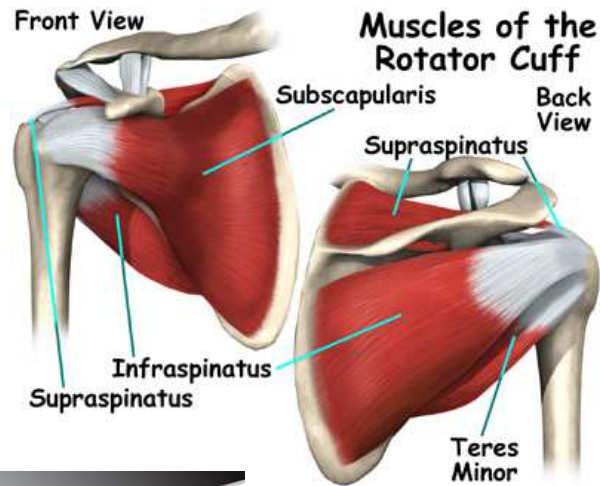
Alleen U beslist over de operatie. Indien u vindt dat de pijn te erg wordt en dat dit uw leven teveel stoort kan u in aanmerking komen voor een operatie.

Indien U vragen of problemen heeft, aarzel dan niet om voldoende uitleg te vragen aan uw chirurg, alvorens U beslist tot een operatie.

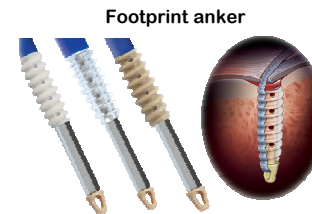


Digitale operatiezaal

Versie 23 11 6



Corckscrew schroefanker



Footprint anker

**Dr. Dirk Vandevelde**  
Dienst Orthopedie ACOM  
AZ Monica Antwerpen  
Harmoniestraat 68  
2018 Antwerpen  
Tel.: 03 240 28 70



[www.azmonica.be](http://www.azmonica.be)

Privé consultaties  
KONTICH  
Koningin Astridlaan 45  
2550 Kontich  
Tel: 0472 600 500

MEDISCH CENTRUM VLAAMSE KAAI  
Vlaamse Kaai 29  
2000 Antwerpen  
Tel: 03 238 73 22

E-mail: [info@drvandevelde.be](mailto:info@drvandevelde.be)

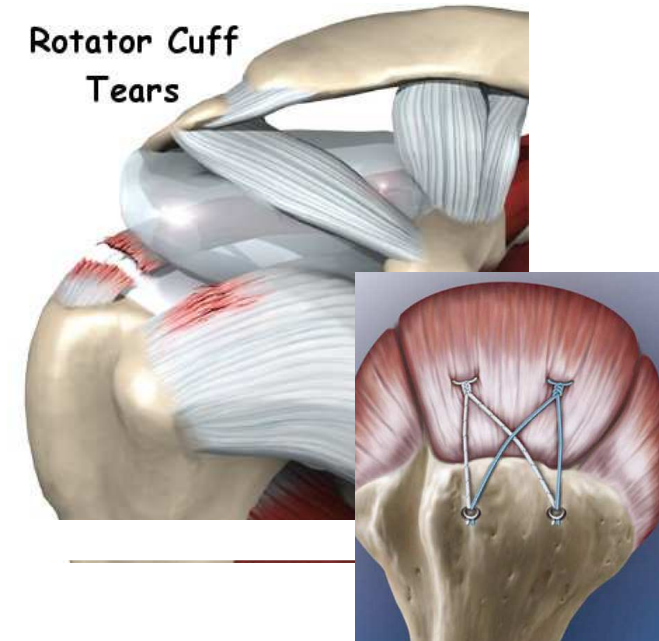
[www.drvandevelde.be](http://www.drvandevelde.be)

az monica

## Rotator Cuff scheur

### Schouderpees ruptuur

#### Rotator Cuff Tears



Orthopedie  
Dr. Dirk Vandevelde.

AZ MONICA ANTWERPEN

## Rotator Cuff Scheur

Bij pezen van de schouder kunnen afscheuren ten gevolge van chronische aantasting, impingement (inklemming), slijtage van de schouderpees of na een ongeval of verkeerde beweging.

De schouderpees (cuff) bestaat

uit 4 verschillende pezen die van belang zijn voor het grootste deel van de hef- en rotatiebewegingen van het schoudergewricht. Bij een scheur komt de pees los van de schouderkop. De schouder wordt dan meestal pijnlijk, hefbewegingen worden moeilijk en er is een krachtsvermindering. Hierdoor is het vaak moeilijk de professionele of huishoudelijke taken te vervullen, gezien bovenhoofdse bewegingen erg lastig worden.

De diagnose wordt gesteld door klinisch onderzoek en/of door bijkomende technische onderzoeken zoals radiografie, echografie, arthroCT of magnetische scan (NMR). Tenslotte kan er een arthroskopie aangewezen zijn om het letsel te evalueren en tegelijkertijd te behandelen.

De gevolgen van een rotator cuff scheur zijn afhankelijk van leeftijd, activiteitsniveau, grootte van de scheur, eventuele slijtage van de schouder en bestaansduur v/d scheur.

Indien het een scheur betreft bij een actieve persoon, met pijn en een belangrijke belemmering van de normale activiteiten en/of sport, kan de pees best hersteld worden om later functieverlies te vermijden.

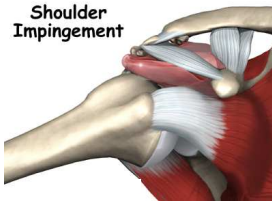
## Behandeling

Indien de patiënt ouder is dan 50 jaar dienen er steeds pre-operatieve onderzoeken te gebeuren zoals afgesproken op de consultatie. Deze kunnen gebeuren via de huisarts of via de dienst anesthesie in het ziekenhuis.

De dag van de operatie dient u de te opereren schouder te merken met een pijl op de bovenarm. De operatie gebeurt onder algemene verdoving. U wordt normaal opgenomen voor één overnachting.

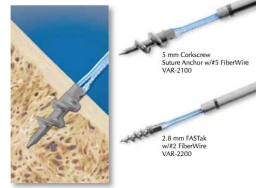
De ingreep gebeurt in een speciaal uitgeruste operatiekamer nl een digitale operatiezaal zodat er optimale digitale beelden beschikbaar zijn en er beelden en filmpjes kunnen gemaakt en bewaard worden.

De operatie zelf gebeurt terwijl de patiënt in zijligging ligt.

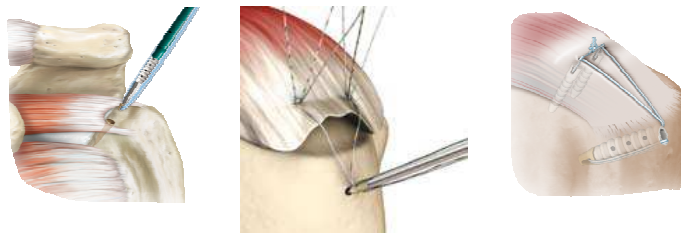


## Ingreep: Arthroskopie met hechting

Er wordt steeds een kijkoperatie uitgevoerd via kleine insneden met een uitgebreide inspectie van het gewricht en er kunnen hierbij problemen in het gewricht opgelost worden. De gescheurde pees wordt proper gemaakt, er wordt meestal ook een subacromiale decompressie (volgens Neer) uitgevoerd om meer plaats te maken voor de herstelde pees. De pees wordt vrijgemaakt en vergroeiingen worden losgemaakt. De pees kan arthroskopisch hersteld worden dmv titanium schroefankers die in het bot ge-

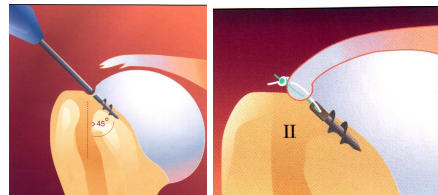


fixeerd worden en met een zeer stevige hechtingsdraad de pees vastzetten tegen het bot. Dit wordt dikwijls gecombineerd met speciale ankers om het oppervlak waarop de pees vastgroeit te vergroten (footprint ankers). Het aantal ankers dat gebruikt wordt is afhankelijk van het type en de grootte van de scheur. Dit wordt tijdens de arthroskopie beoordeeld. Indien tijdens de



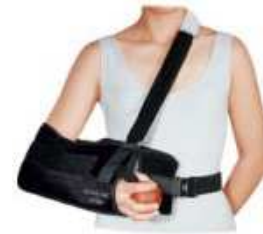arthroskopie toch een complexe of grotere scheur wordt vastgesteld wordt er een mini insnede gemaakt aan de bovenkant van de schouder om de pees beter te kunnen herstellen en de pees stevig te kunnen fixeren op het bot van de bovenarm. Dit heeft geen nadelen maar geeft een betere plaatsing en fixatie van de ankers mogelijk.

Uitzonderlijk kan het gebeuren dat wegens lang bestaande scheuren met terugtrekken van de pees en atrofie van de spier en pees een volledige hechting niet meer mogelijk is. Een gedeeltelijk herstel kan in die gevallen ook nog een behoorlijke functie en pijn vermindering geven. Er wordt steeds de techniek en fixatiemethode met de meeste zekerheid op langdurig succes gekozen.



## Postoperatieve revalidatie

Postoperatief wordt er een abductieverband aangelegd. Dit verband dient gedurende **4 weken** strikt gedragen te worden. Het is gedurende deze periode niet toegelaten om de arm zelf actief op te heffen. Passieve oefeningen met kinesist en pendeloefeningen zijn wel noodzakelijk om schouderverstijving (frozen shoulder) te voorkomen. Het revalidatieschema dient strikt gevolgd te worden om de beste resultaten te bekomen. Controle consultatie is belangrijk om de evolutie te volgen en gebeurt normaal op 2 weken, 6 weken, 3 maand en 6 maand na de operatie. De volledige ingroei van de pees in het bot neemt tot 6 maand in beslag. Een afnemende en vage pijn kan soms nog 3-4 maand aanwezig zijn. Voorzichtigheid is ondertussen noodzakelijk. Sporthervatting wordt individueel bekeken.



## Resultaten

Voorzichtigheid en goede kinesitherapie zijn na de operatie zeer belangrijk. Normaal is het succes van het herstel zeer groot. Een positieve ingesteldheid is de sleutel tot een goede genezing. Het peesherstel vormt geen garantie tegen nieuwe scheuren. Soms is de pees onvoldoende herstelbaar en geeft dit een minder goede prognose. Bij lang bestaande slijtage kan er op termijn ook artrose van de schouder optreden en is een reversed prothese soms aangewezen.

## Complicaties?

Er komen zeldzaam nevenwerkingen voor na een arthroskopie van de schouder met hechting van de pees. (cfr brochure schouderarthroskopie)

De volgende zijn mogelijk:

- *frozen shoulder of verstijving van het schoudergewricht*. Dit wordt best voorkomen door aangepaste kine en voldoende beweeglijkheid (eerst passief en pendelen).
- *infectie*: zeldzaam, maar treden soms op ondanks alle voorzorgen.
- *zenuwuitval of irritatie* komt slechts zelden voor en is dan meestal van tijdelijke aard.
- *lossen van de hechting*: meestal door val of trauma.
- Risico's van de *verdoving* zijn deze van de algemene narcose en worden best met de anesthesist besproken.